MedikCase
Система самостоятельной подготовки к аккредитации

ТОЛЬКО ДЛЯ ЛИЧНОГО ИСПОЛЬЗОВАНИЯ

Пластическая хирургия

Высшее образование | DOCX · PDF | Задач: 2 | Вопросов: 24

Сформировано: 21.11.2026, 04:39 МСК

ВАЖНАЯ ИНФОРМАЦИЯ ПЕРЕД НАЧАЛОМ

1. **Материалы предназначены для одного покупателя**
   Используйте файлы только для личной подготовки. Не передавайте их третьим лицам, не публикуйте, не размещайте в открытом доступе и не перепродавайте полностью или частично.

2. **Источник материалов - ФМЗА**
   Вопросы и ситуационные задачи получены только из опубликованных материалов Методического центра аккредитации специалистов.

   Официальный сайт fmza.ru ›

3. **Ответы можно проверить самостоятельно**
   Используйте комплект при прохождении репетиционного экзамена и убедитесь, что выбранные ответы совпадают с результатом официальной системы.

   Открыть репетиционный экзамен ›

4. **Состав материалов может обновляться**
   ФМЗА может изменять формулировки, порядок и состав заданий. Перед подготовкой используйте актуальную версию комплекта и сверяйтесь с официальным источником.

Важно: MedikCase систематизирует материалы ФМЗА для самостоятельной подготовки, не изменяя смысл вопросов и ответов. Актуальность комплекта можно проверить в официальном репетиционном экзамене.

Сайт, обновления и поддержка

- **medikcase.ru**
- Telegram: @medikcase
- **support@medikcase.ru**

Сайт | Telegram

Содержание

Нажмите на задачу, чтобы перейти к ней. Справа указана страница.

0001	Женщина 29 лет на первичном приеме у пластического хирурга.	3
0002	Женщина 35лет обратилась к врачу-пластическому хирургу.	17

Ситуационная задача 0001

12 вопросов · Пластическая хирургия · Высшее образование

1. УСЛОВИЕ СИТУАЦИОННОЙ ЗАДАЧИ

1.1. Ситуация

Женщина 29 лет на первичном приеме у пластического хирурга.

1.2. Жалобы

На неудовлетворительную форму и провисание, большой объём и асимметрию молочных желез, боли в грудном отделе позвоночника, перетяжки от лямок бюстгальтера, повышенную потливость в области подгрудных складок, эстетический дискомфорт.

1.3. Анамнез заболевания

Молочные железы начали постепенно увеличиваться с начала периода пубертата, формировались больших размеров, однако, это не беспокоило пациентку, поскольку по материнской линии в семье у всех женщин наблюдались молочные железы больших размеров.

Во время беременности отметила резкое увеличение молочных желез. К концу беременности в 2012 г. железы еще больше увеличились и опустились до уровня пупка. Родоразрешение кесаревым сечением. После родов со слов пациентки, молочные железы железы достигли уровня паха, имела место выраженная отечность нижних отделов желез с периодической мацерацией кожного покрова. В связи с выраженными сложностями при сцеживании молока, возник тотальный лактостаз с риском развития некрозов молочных желез. В связи с этим было принято решение о медикаментозном подавлении лактации. Назначен препарат Достинекс, лактация подавлена в течение недели. Далее в течение 2—3 мес. молочные железы несколько уменьшились в объеме, но кожные покровы не сократились.

1.4. Анамнез жизни

Росла и развивалась нормально

В анамнезе:

- детские и респираторные инфекции;
- 2002 и 2005 гг. — прерывание беременности;
- 2002 г. — удаление липомы правого плеча;
- наследственность не отягощена;
- отмечает большие размеры молочных желез у бабушки по материнской линии;
- онкологический семейный анамнез по материнской линии по раку молочных желез отрицает

1.5. Объективный статус

При поступлении рост 170 см, масса тела 64 кг, ИМТ —20,1 кг/м^2, дыхательная, сердечно-сосудистая системы, органы пищеварения без особенностей. Гемодинамика стабильна. Психо-эмоционально - стабильна

1. План обследования

Вопрос 1

Необходимыми для постановки диагноза клиническими и лабораторными методами обследования являются

1. определение генов BRCA-2
2. **определение гормонального статуса пациента**
3. **осмотр**
4. определение генов BRCA-1
5. **пальпация**
6. онкомаркеры CEA, CA 19-9, CA 125, CA 15-3

Правильные ответы:
2 - определение гормонального статуса пациента
3 - осмотр
5 - пальпация

ОБОСНОВАНИЕ

Гусейнов А.З., Истомин Д.А., Гусейнов Т.А. Основы маммологии: монография. Санкт-Петербург–Тула: Издательство ТулГУ, 2014, 258 с. (с.80)

Эстроген-гестагенные нарушения играют определяющую роль в регуляции морфологических и гистологических изменений в тканях МЖ. Наиболее важную роль в физиологии МЖ играет эстрадиол. Он отвечает за большинство морфологических изменений, обусловливающих разницу тканей МЖ мужчины и женщины, и воздействует на клетки МЖ независимо от пола и возраста. Его концентрация в соединительной ткани МЖ в 2–20 раз выше, чем в плазме крови. Эстрадиол стимулирует дифференцировку и развитие эпителия протоков МЖ, усиливает синтез ДНК и митотическую активность эпителия. При высоких концентрациях эстрадиол индуцирует формирование ацинуса. В концентрациях, соответствующих фолликулярной фазе менструального цикла, эстрадиол способствует развитию МЖ. Он стимулирует васкуляризацию и степень гидратации соединительной ткани, поэтому нарушение гормонального баланса вызывает отек и гипертрофию интралобулярной соединительной ткани, содержащей большое количество фибробластов и коллагеновых волокон.

Методические рекомендации по профилактике рака молочной железы. ФГБУ «НАЦИОНАЛЬНЫЙ МЕДИЦИНСКИЙИССЛЕДОВАТЕЛЬСКИЙ ЦЕНТР АКУШЕРСТВА, ГИНЕКОЛОГИИИ ПЕРИНАТОЛОГИИ ИМЕНИ АКАДЕМИКА В.И. КУЛАКОВА»МИНИСТЕРСТВА ЗДРАВООХРАНЕНИЯ РФ

Институт онкогинекологии и маммологии

Общероссийская общественная организация «Российское общество специалистов по профилактике и лечению опухолей репродуктивной системы», 2018 год, стр 11

Лабораторные методы исследования

Гормональные исследования (пролактин, эстрадиол, ФСГ, ЛГ, прогестерон, ТТГ, Т3, Т4). Определение гормонального статуса является обязательным компонентом в комплексном обследовании женщин с заболеваниями молочных желез с целью правильного выбора лечебной тактики.

После сбора жалоб и анамнеза необходимо провести осмотр и объективную оценку состояния и положения молочных желез, симметрию

Соколов И.С., Пшениснов К.П. «Протоколы подготовки и обеспечения основных эстетических операций». Избранные вопросы пластической хирургии. – Издательство «Аверс Плюс» г. Ярославль. – Издание под патронажем РНИМУ им. Н.И.Пирогова (Москва) и Ярославского государственного медицинского университета. - том 2 №2, 2018. – 40 стр

- Операции в области молочных желез. Увеличение молочных желез, редукция, подтяжка. Первичная консультация – стр 20.
- УЗИ молочной железы (Если имеются изменения – дополнительно консультация онколога-маммолога)
- Сбор анамнеза (наличие родов и кормление грудью, изменение формы молочной железы с течением времени)
- Осмотр, определение параметров, плотности и эластичности тканей, симметрии и деформации, степени птоза

Пальпация позволяет оценить состояние кожных покровов, тургор, эластичность, консистенцию молочных желез, состояние лифматических коллекторов

Соколов И.С., Пшениснов К.П. «Протоколы подготовки и обеспечения основных эстетических операций». Избранные вопросы пластической хирургии. – Издательство «Аверс Плюс» г. Ярославль. – Издание под патронажем РНИМУ им. Н.И.Пирогова (Москва) и Ярославского государственного медицинского университета. - том 2 №2, 2018. – 40 стр.

Операции в области молочных желез. Увеличение молочных желез, редукция, подтяжка. Первичная консультация – стр 20.

- УЗИ молочной железы (Если имеются изменения – дополнительно консультация онколога-маммолога)
- Сбор анамнеза (наличие родов и кормление грудью, изменение формы молочной железы с течением времени)
- Осмотр, определение параметров, плотности и эластичности тканей, симметрии и деформации, степени птоза

3. Результаты клинических и лабораторных методов обследования

3.1. Осмотр



Осмотр



Осмотр



Осмотр



Осмотр



Осмотр

Status localis: молочные железы в пределах физиологической асимметрии, гигантских размеров, достигают уровня верхней трети живота. Железистая ткань сконцентрирована в нижних отделах желез, на грудной стенке и ниже подгрудных складок железистая ткань не определяется. Кожный покров обычной окраски, изъязвлений и мацерации на момент осмотра нет. Отмечается резко выраженный лимфатический отек кожи в нижних отделах желез, включая сосково-ареолярные комплексы. Сосково-ареолярные комплексы крупные, в диаметре 8,5—9,5 см.

Расстояние от яремной вырезки до САК (сосково-ареолярного комплекса) справа – 34 см, слева – 35,5; расстояние от срединной линии до САК справа – 22,5 см, слева 23 см; диаметр основания справа – 16 см, слева 17,5 см

3.2. Пальпация

При пальпации: тургор и эластичность кожи молочных желез резко снижены. Регионарные лимфоузлы не увеличены, безболезненны. Большие грудные мышцы развиты нормально. Пальпаторно патологических образований в железах не определяется. Протоковых выделений не выявлено

3.3. Определение гормонального статуса пациента

ТТГ 0,882 мкЕд/мл (N=0,470—4,640 мкЕд/мл),

пролактин 11,54 нг/мл (N=3,24—29,12 нг/мл),

прогестерон 10,82 нмоль/л (N=10,43—122,84 нмоль/л),

эстрадиол 827 пмоль/л (N=176,16—1134,03 пмоль/л),

Лютеинизирующий гормон 0,97 мЕд/мл (N=0,4—20 мЕд/мл), фолликулостимулирующий гормон 1,88 мЕд/мл (N=1,38—5,52мЕд/мл).

3.5. Определение генов BRCA-2

Данные за наследственные формы рака молочных желез не обнаружены

3.6. Онкомаркеры CEA, CA 19-9, CA 125, CA 15-3

Онкомаркеры CEA, CA 19-9, CA 125, CA 15-3 составляют 0,0 (N=0—3 нг/мл), 6,90 ед/мл (N=0—37 ед/мл), 1,55 ед/мл (N=0—35 ед/мл), 10,6 ед/мл (N=0—30 ед/мл) соответственно.

Вопрос 2

Необходимыми для постановки диагноза и подготовки к вмешательству инструментальными методами обследования являются

1. радиотермометрия
2. дуктография
3. МРТ молочных желез
4. термометрия
5. **ультразвуковое исследование молочных желез**
6. **МРТ головного мозга**

Правильные ответы:
5 - ультразвуковое исследование молочных желез
6 - МРТ головного мозга

ОБОСНОВАНИЕ

Ультразвуковое исследование молочных желез. Шаг за шагом. От простого к сложному / А.Н.Сенча – М.: МЕДпресс-ин форм, 2018. – 184 с. : ил. (стр.15)

Этапная хирургическая коррекция гигантомастии. Методические рекомендации

К.м.н. а.а. Копылов, д.м.н. Б.ш. Гогия, д.б.н. И.а. Чекмарева, д.м.н. О.В. Паклина, к.м.н. Р.Р. Аляутдинов, к.м.н. Н.О. Султанова, к.м.н. Т.В. Токарева, к.м.н. А.Н. Лебедева, к.м.н. И.П. Колганова ФГБУ «Институт хирургии им. а.В. Вишневского» (дир. — акад. РаН а.ш. Ревишвили) Минздрава РФ, Москва, Россия (с. 77)

В процессе выполнения УЗИ МЖ оцениваются:

1. МЖ в целом:

- расположение, симметричность;
- эхогенность;
- эхоструктура, соотношение жировой, железистой тканей; Для детализации истинной и ложной гипертрофии молочных желез.
- состояние млечных протоков;
- область соска и ареолы;
- кровеносные сосуды паренхимы (интенсивность, симметричность).

2. Изменения в МЖ:

- характер изменений (диффузные, очаговые);

Соколов И.С., Пшениснов К.П. «Протоколы подготовки и обеспечения основных эстетических операций». Избранные вопросы пластической хирургии. – Издательство «Аверс Плюс» г. Ярославль. – Издание под патронажем РНИМУ им. Н.И.Пирогова (Москва) и Ярославского государственного медицинского университета. - том 2 №2, 2018. – 40 стр.

Операции в области молочных желез. Увеличение молочных желез, редукция, подтяжка. Первичная консультация – стр. 20.

- УЗИ молочной железы (Если имеются изменения – дополнительно консультация онколога-маммолога)
- Сбор анамнеза (наличие родов и кормление грудью, изменение формы молочной железы с течением времени)
- Осмотр, определение параметров, плотности и эластичности тканей, симметрии и деформации, степени птоза

Федеральные клинические рекомендации по гиперпролактинемии: клиника, диагностика, дифференциальная диагностика и методы лечения. Российская ассоциация эндокринологов. ФГБУ Эндокринологический научный центр Минздрава России, 2015 год.

Клинические рекомендации по гиперпролактинемии: клиника, диагностика, дифференциальная диагностика и методы лечения. Российская ассоциация эндокринологов, 2014

Визуализирующие методы в диагностике пролактином. Стр. 8

МРТ головного мозга является наиболее информативным методом в диагностике опухолей гипоталамо-гипофизарной области (уровень доказательности 1, класс рекомендаций А)

5. Результаты обследования

5.1. Ультразвуковое исследование молочных желез

Строение молочной железы: смешанное с преобладанием железистой ткани. Протоки: соответствуют фазе менструального цикла, диффузные изменений нет, очаговые образований нет, млечные протоки (узи молочных желез): аксиллярные, надключичные и парастернальные лимфоузлы не изменены. Эхокардиографическая картина соответствует фазе менструального цикла: УЗ-признаки начальной жировой трансформации молочных желез.

5.2. МРТ головного мозга

При МРТ головного мозга патологических изменений не выявлено. Турецкое седло обычной формы, дно и стенки имеют ровные и четкие контуры, гипофиз расположен интракселлярно, уплощен до 2 мм, воронка гипофиза не смещена, структура однородна.

5.3. Дуктография

Признаков расширения протоков молочных желез нет

5.4. Термометрия

Признаков очаговой гипертермии правой и левой молочных желез не выявлено

Вопрос 3

Ультразвуковое исследование молочных желез следует провести в сроки _____ день менструального цикла

1. 20-28 (30)
2. 14-18
3. **5-12**
4. 1-4

Правильный ответ:
3 - 5-12

ОБОСНОВАНИЕ

Методические рекомендации по профилактике рака молочной железы. ФГБУ «НАЦИОНАЛЬНЫЙ МЕДИЦИНСКИЙИССЛЕДОВАТЕЛЬСКИЙ ЦЕНТР АКУШЕРСТВА, ГИНЕКОЛОГИИИ ПЕРИНАТОЛОГИИ ИМЕНИ АКАДЕМИКА В.И. КУЛАКОВА»МИНИСТЕРСТВА ЗДРАВООХРАНЕНИЯ РФ

Институт онкогинекологии и маммологии

Общероссийская общественная организация «Российское общество специалистов по профилактике и лечению опухолей репродуктивной системы», 2018 год, стр 10

Лучевые методы диагностики.

Ультразвуковое исследование молочных желез.

Проводится на 5-12 день менструального цикла, дополняет и уточняет картину патологического процесса, полученного при других методах исследования. Для исследования отсутствуют возрастные ограничения и радиационная нагрузка.

2. Диагноз

Вопрос 4

Учитывая жалобы, анамнез и данные обследования, пациентке следует поставить диагноз

1. Тубулярная деформация молочных желез 1 типа
2. Тубулярная деформация молочных желез 2 типа
3. Постлактационная инволюция молочных желез
4. **Гипертрофия молочных желез**

Правильный ответ:
4 - Гипертрофия молочных желез

ОБОСНОВАНИЕ

Данный диагноз установлен на основании:

Жалоб пациента – На неудовлетворительную форму и провисание, большой объём и асимметрию молочных желез, боли в грудном отделе позвоночника, перетяжки от лямок бюстгальтера, повышенную потливость в области подгрудных складок,

эстетический дискомфорт.

Анамнеза заболевания –

- Молочные железы начали постепенно увеличиваться в пубертате, бурно стали увеличиваться во время беременности. К концу беременности в железы еще больше увеличились и опустились. В связи с бурным увеличением молочных желез после родоразрешения и сложностями со сцеживанием и грудным вскармливанием, выполнено медикаментозное подавление лактации. Далее в течение 2—3 мес. молочные железы несколько уменьшились в объеме, но кожные покровы не сократились.

Клинического, лабораторного и инструментального обследования

- параметры гипертрофиированных и птозированных молочных желез;
- Строение молочной железы: смешанное с преобладанием жировой ткани. Протоки: соответствуют фазе менструального цикла, диффузные изменений нет, очаговые образований нет, млечные протоки (узи молочных желез): аксиллярные лимфоузлы не изменены. Эхокардиографическая картина соответствует фазе менструального цикла: УЗ-признаки жировой трансформации молочных желез
- Гормональный статус пациента: в пределах нормы для обозначенного возраста;
- Признаков аденомы гипофиза, влекущие за собой постоянный рост ткани молочной железы не выявлен;
- Отсутствие данных за другие диагнозы;

8. Диагноз

8.1. Гипертрофия молочных желез

Вопрос 5

При сборе фотодокументации перед операцией, помимо стандартных проекций, необходимо выполнить фотографирование

1. **анфас и профиль с наклоном вперед, анфас с поднятыми руками**
2. полупрофиль и профиль с поднятыми руками
3. анфас, полупрофиль и профиль в положении сидя и в положении руки на талии
4. анфас в положении лежа

Правильный ответ:
1 - анфас и профиль с наклоном вперед, анфас с поднятыми руками

ОБОСНОВАНИЕ

Соколов И.С., Пшениснов К.П. «Протоколы подготовки и обеспечения основных эстетических операций». Избранные вопросы пластической хирургии. – Издательство «Аверс Плюс» г. Ярославль. – Издание под патронажем РНИМУ им. Н.И.Пирогова (Москва) и Ярославского государственного медицинского университета. - том 2 №2, 2018. – 40 стр

Операции в области молочных желез. Увеличение молочных желез, редукция, подтяжка. В день операции – стр. 21.

- Фотографирование пациента в стандартных проекциях: две в профиль обычные и две с наклоном вперед с провисанием груди, две анфас с поднятыми и опущенными руками, а также с наклоном вперед с провисанием груди, две в ¾ от подбородка до пупка

3. Лечение

Вопрос 6

Оптимальным вариантом хирургической коррекции является

1. **редукционная маммопластика с транспортом САК на питающей ножке**
2. липосакция молочных желез с иссечением избытка кожи по периметру ареолы (периареолярно)
3. периареолярная мастопексия
4. редукционная маммопластика по Тореку

Правильный ответ:
1 - редукционная маммопластика с транспортом САК на питающей ножке

ОБОСНОВАНИЕ

Учитывая возраст пациентки, необходимо попытаться сохранить для нее способность к лактации. Редукционная маммопластика по Торек с переносом сосково-ареолярного комплекса в виде свободного кожного трансплантата лишит пациентку этой возможности. Периареолярная мастопексия без редукции стромально-железистого компонента молочных желез при таком объеме не будет эффективна, а приведет к образованию широких рубцов и неудовлетворительной форме молочных желез. Липосакция не показана в данном случае.

Боровиков А.М.. «Птоз молочных желез». Избранные вопросы пластической хирургии. – Издательство «Аверс Плюс» г. Ярославль. – Издание под патронажем Ярославской государственной медицинской академии. - том 1 №12, 2005. – 72 стр.

Вопрос 7

Учитывая клиническую ситуацию, оптимальный для транспорта сосково-ареолярного комплекса является _____ питающая ножка

1. **верхнее-медиальная**
2. нижне-медиальная
3. верхняя
4. центральная

Правильный ответ:
1 - верхнее-медиальная

ОБОСНОВАНИЕ

Боровиков А.М. «Птоз молочных желез». Избранные вопросы пластической хирургии. – Издательство «Аверс Плюс» г. Ярославль. – Издание под патронажем Ярославской государственной медицинской академии. - том 1 №12, 2005. – 72 стр.

Глава 5. Варианты ножек сосково-ареолярного комплекса – стр. 27

Рис. 19-21 показывают разнообразие ориентации ножки относительно САК – снизу, сверху, медиально, латерально или в сочетаниях.

Но чем длиннее ножка, тем в большей степени лоскут нуждается в осевом кровоснабжении.

Вопрос 8

Раскрой при резекции кожного «чехла» и результирующий рубец в данном случае следует планировать

1. горизонтальный
2. периареолярный
3. циркумвертикальный
4. **в виде инвертированной буквы Т**

Правильный ответ:
4 - в виде инвертированной буквы Т

ОБОСНОВАНИЕ

После редукционной маммопластики с переносом САК послеоперационный шов называется инвертированным Т

Боровиков А.М.. «Птоз молочных желез». Избранные вопросы пластической хирургии. – Издательство «Аверс Плюс» г. Ярославль. – Издание под патронажем Ярославской государственной медицинской академии. - том 1 №12, 2005. – 72 стр.

Глава 6. Варианты резекции кожного чехла при мастопексии – стр. 30-44

Вопрос 9

Главным условием для транспорта САК с надежной васкуляризацией является

1. нижнее основание ножки
2. сохранение субдермально-паренхиматозных коллатералей в зоне САК
3. **толщина слоя подлежащих тканей в зоне САК не менее 2 см**
4. отношение длины питающей ножки к ее ширине не более 1:2

Правильный ответ:
3 - толщина слоя подлежащих тканей в зоне САК не менее 2 см

ОБОСНОВАНИЕ

Толщина слоя подлежащих тканей в зоне САК (сосково-ареолярный комплекс) должна быть не менее 2 см для сохранения достаточного кровообращения

Боровиков А.М.. «Птоз молочных желез». Избранные вопросы пластической хирургии. – Издательство «Аверс Плюс» г. Ярославль. – Издание под патронажем Ярославской государственной медицинской академии. - том 1 №12, 2005. – 72 стр.

Глава 5. Варианты ножек сосково-ареолярного комплекса – стр 24-29

Вопрос 10

Наиболее вероятным местным осложнением для данного типа операций является

1. развитие фиброзно-кистозной мастопатии
2. **ишемия сосково-ареолярного комплекса**
3. лимфостаз верхних конечностей
4. рецидив гипертрофии молочных желез

Правильный ответ:
2 - ишемия сосково-ареолярного комплекса

ОБОСНОВАНИЕ

Соколов И.С., Пшениснов К.П. «Протоколы подготовки и обеспечения основных эстетических операций». Избранные вопросы пластической хирургии. – Издательство «Аверс Плюс» г. Ярославль. – Издание под патронажем РНИМУ им. Н.И.Пирогова (Москва) и Ярославского государственного медицинского университета. - том 2 №2, 2018. – 40 стр.

Операции в области молочных желез. Увеличение молочных желез, редукция, подтяжка. Настооженность – стр 25.

- Потемнение кожи по краям разрезов, замедление скорости сосудистого пятна, промокание повязки серозным отделяемым – признаки ишемии.

4. Вариатив

Вопрос 11

В качестве профилактической противорубцовой терапии при отсутствии склонности к гипертрофическому рубцеванию в анамнезе пациентке следует назначить

1. Букки-терапию
2. **применение силиконовых тейпов**
3. магнитотерапию
4. местную гормонотерапию

Правильный ответ:
2 - применение силиконовых тейпов

ОБОСНОВАНИЕ

Средством профилактики гипертрофических рубцов является использование силиконовых тейпов в домашних условиях

Федеральные клинические рекомендации по ведению больных с келоидными и гипертрофическими рубцами. Российское Общество Дерматовенерологов и Косметологов

Москва, 2015. Лечение

Вопрос 12

Частота планового ультразвукового исследования в отдаленном послеоперационном периоде у данной пациентки – 1 раз в

1. 5 лет
2. **год**
3. 2 года
4. 6 месяцев

Правильный ответ:
2 - год

ОБОСНОВАНИЕ

Методические рекомендации по совершенствованию организации медицинской помощи при заболеваниях молочной железы. Приложение к приказу Минздрава РФ №154 от 15.03.2006 «О мерах совершенствования медицинской помощи при заболеваниях молочных желез» (12 стр)

Система обследования молочных желез женщин (стр 10)

Рекомендовано ежегодное обследование молочных желез

Ситуационная задача 0002

12 вопросов · Пластическая хирургия · Высшее образование

1. УСЛОВИЕ СИТУАЦИОННОЙ ЗАДАЧИ

1.1. Ситуация

Женщина 35лет обратилась к врачу-пластическому хирургу.

1.2. Жалобы

На неэстетичный вид малых половых губ, неудовлетворенность качеством коитуса.

1.3. Анамнез заболевания

- Менструации с 12 лет, установились сразу, умеренные, по 4—5 16 дней, через 28 дней, регулярные, болезненные в первый день. После начала половой жизни и родов характер менструального цикла не изменялся. Последняя менструация 28 августа, в срок, без особенностей.
- Первая беременность — 2011 г. Наступила после отмены гормональной контрацепции. Беременность завершилась своевременными самопроизвольными родами в головном предлежании крупным плодом. Масса тела 4250 г, рост 51 см, мальчик, 8—9 баллов по шкале Апгар. Выписана с ребенком домой на 3-е сутки. Кормила ребенка грудью до 2 лет. Вторая беременность — 2015 г. Беременность завершилась своевременными самопроизвольными родами в головном предлежании . Масса тела 3750 г, рост 50 см, мальчик, 8—9 баллов по шкале Апгар. Выписана с ребенком домой на 2-е сутки.).

1.4. Анамнез жизни

Росла и развивалась без особенностей.

1.5. Объективный статус

- Состояние удовлетворительное. Вес 55 кг, рост 167 см. Температура тела 36,6°С.
- Кожные покровы и видимые слизистые физиологической окраски.
- Дыхание через нос свободное. Грудная клетка правильной формы, симметричная. Над- и подключичные ямки умеренно выражены, одинаковы с обеих сторон, межреберные промежутки не расширены. Тип дыхания грудной, дыхательные движения ритмичные, средней глубины, обе половины грудной клетки одинаково участвуют в акте дыхания. ЧД – 16 в минуту.
- При пальпации грудная клетка упругая, податливая, безболезненная. Молочные железы симметричны, без визуальных и пальпаторных симптомов опухолевой и иной патологии. Голосовое дрожание выражено умеренно, одинаково на симметричных участках грудной клетки. Перкуссия легких. Сравнительная перкуссия: над всей грудной клеткой в проекции легких определяется коробочный легочный звук. Границы лёгких в пределах нормы справа. Аускультация. Над всей поверхностью грудной клетки в проекции легких определяется везикулярное дыхание, хрипов нет, ЧДД 16 уд в мин. Ро2 98%
- Гемодинамические показатели стабильные, тоны сердца ясные, ритм правильный, ЧСС 75 уд в мин, АД 110/70 мм.рт.ст.

- Живот не вздут, не напряжен, при пальпации безболезненный. Перитонеальных симптомов нет. Мочеиспускание самостоятельное, в достаточном количестве, стул регулярный.

*

1. План обследования

Вопрос 1

К основным методам обследования для постановки диагноза относится

1. **визуальный осмотр**
2. анализ крови, на количественное содержание половых гормонов
3. УЗИ органов малого таза
4. осмотр в зеркалах

Правильный ответ:
1 - визуальный осмотр

ОБОСНОВАНИЕ

На основании осмотра определяется предварительный диагноз

Курс пластической хирургии: Руководство для врачей. В 2 т. / Под ред. К. П. Пшениснова

ТОМ 2, Часть 5. Туловище и нижняя конечность

Глава 5.5 Генитоуринарная реконструкция и эстетика наружных половых органов; стр. 1181

3. Результаты обследования

3.1. Визуальный осмотр

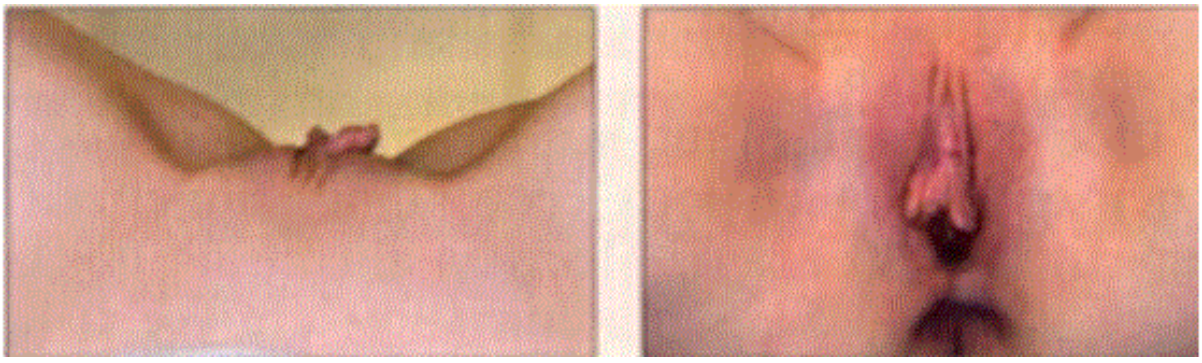

Визуальный осмотр

Наружные половые органы развиты правильно. Оволосение по женскому типу. Отмечается гипертрофия малых половых губ, с обеих сторон..Края малых половых губ пигментированы. Расстояние от средней линии до наиболее выступающей точки малых половых губ, с обеих сторон, составляют 7 см, и 9 см соответственно. В области верхней комиссуры имеются дополнительные складки, более выраженные слева. Область ануса и больших половых губ без видимых патологических изменений. Осмотр

в зеркалах: Слизистая входа во влагалище обычного цвета, умеренно влажная. Шейка матки цилиндрической формы, без воспалительных признаков. Наружный зев закрыт, овальной формы. Слизистая влагалища обычной окраски, без изъязвлений.

3.2. Осмотр в зеркалах

Осмотр в зеркалах: Слизистая входа во влагалище обычного цвета, умеренно влажная. Шейка матки цилиндрической формы, без воспалительных признаков. Наружный зев закрыт, овальной формы. Слизистая влагалища обычной окраски, без изъязвлений.

Вопрос 2

Наиболее информативным методом постановки диагноза является

1. **измерение длины половых губ**
2. скрининг ИППП
3. гистероскопия
4. кольпоскопия

Правильный ответ:
1 - измерение длины половых губ

ОБОСНОВАНИЕ

Измерение длины половых губ позволяет поставить диагноз гипертрофия малых половых губ и определить степень выраженности гипертрофии.

Курс пластической хирургии: Руководство для врачей. В 2 т. / Под ред. К. П. Пшениснова

ТОМ 2, Часть 5. Туловище и нижняя конечность

Глава 5.5 Генитоуринарная реконструкция и эстетика наружных половых органов; стр. 118

5. Результаты обследования

5.1. Измерение длины половых губ

Расстояние от средней линии до наиболее выступающей точки малых половых губ, с обеих сторон, составляют 7 см, и 9 см соответственно. В области верхней комиссуры имеются дополнительные складки, более выраженные слева.

5.3. Кольпоскопия

Патологических изменений не выявлено.

2. Диагноз

Вопрос 3

Наиболее вероятным диагнозом в данной клинической ситуации является

1. **Гипертрофия (элонгация) малых половых губ**
2. Ректоцеле
3. Лейкоплакия
4. Эндометриоз наружных половых органов

Правильный ответ:
1 - Гипертрофия (элонгация) малых половых губ

ОБОСНОВАНИЕ

1.Эстетические: пациентку не устраивает форма или размер малых половых губ, что доставляет психологический дискомфорт.

2. Медицинские: когда деформация или асимметрия малых половых губ возникла в результате родов или акушерских пособий. Также в эту группу можно отнести пациенток, у которых размер малых половых губ доставляет дискомфорт в повседневной жизни, связанный с ношением одежды, личной гигиеной и т. д.

3. Улучшение качества сексуальной жизни. Здесь, кроме увеличения малых половых губ, имеет значение избыток кожи в зоне клитора

Курс пластической хирургии: Руководство для врачей. В 2 т. / Под ред. К. П. Пшениснова

ТОМ 2, Часть 5. Туловище и нижняя конечность

Глава 5.5 Генитоуринарная реконструкция и эстетика наружных половых органов; стр. 1181

7. Диагноз

7.1. Гипертрофия (элонгация) малых половых губ

7.2. Лейкоплакия

3. Лечение

Вопрос 4

Пациентке показано _____ лечение

1. лазерное абляционное
2. медикаментозное
3. лазерное фракционное
4. **хирургическое**

Правильный ответ:
4 - хирургическое

ОБОСНОВАНИЕ

Гипертрофия малых половых губ и желание пациентки в совокупности являются показанием для хирургической коррекции

Курс пластической хирургии: Руководство для врачей. В 2 т. / Под ред. К. П. Пшениснова

ТОМ 2, Часть 5. Туловище и нижняя конечность

Глава 5.5 Генитоуринарная реконструкция и эстетика наружных половых органов; стр. 118

Вопрос 5

Хирургическое лечение пациентки заключается в

1. **резекции малых половых губ (редукционной лабиопластике)**
2. липофиллинге малых половых губ
3. установке синтетического слинга
4. задней кольпоперинеолеваторопластике

Правильный ответ:
1 - резекции малых половых губ (редукционной лабиопластике)

ОБОСНОВАНИЕ

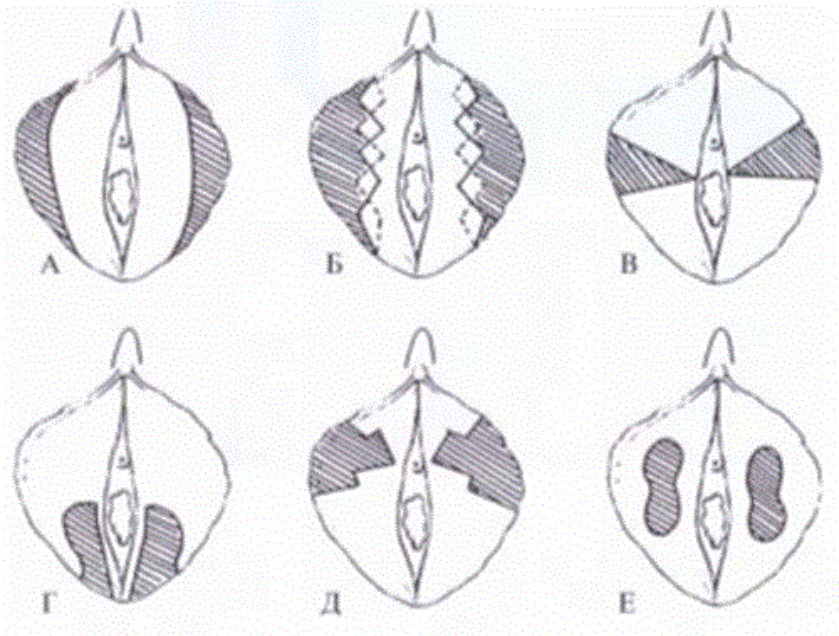

Рис. 5.5-46. Варианты резекции малых половых губ [63]: А — классическая V-образная резекция; Б — двусторонняя W-образная резекция; В — срединная клиновидная резекция; Г — нижняя клиновидная резекция; Д — верхняя клиновидная резекция с Z-пластикой; Е — деэпидермизированные срединные лоскуты

Justification

Курс пластической хирургии: Руководство для врачей. В 2 т. / Под ред. К. П. Пшениснова

ТОМ 2, Часть 5. Туловище и нижняя конечность

Глава 5.5 Генитоуринарная реконструкция и эстетика наружных половых органов; стр. 1181

Вопрос 6

Лечение пациентки должно проводится в условиях

1. кабинета пластического хирурга
2. **стационара**
3. дневного стационара
4. поликлиники

Правильный ответ:
2 - стационара

ОБОСНОВАНИЕ

Пластические операции выполняют в условиях стационара с лицензией на медицинскую деятельность по профилю «Пластическая хирургия»

Курс пластической хирургии: Руководство для врачей. В 2 т. / Под ред. К. П. Пшениснова

ТОМ 2, Часть 5. Туловище и нижняя конечность

Глава 5.5 Генитоуринарная реконструкция и эстетика наружных половых органов; стр. 1182

Вопрос 7

Пациентке показано редукционная лабиопластика в объеме

1. **классической V-образной резекции**
2. резекции одной половой губы
3. пластики преддверия влагалища
4. редукции препуция

Правильный ответ:
1 - классической V-образной резекции

ОБОСНОВАНИЕ

Необходимо выбрать один из видов резекции малых половых губ

Курс пластической хирургии: Руководство для врачей. В 2 т. / Под ред. К. П. Пшениснова

ТОМ 2, Часть 5. Туловище и нижняя конечность

Глава 5.5 Генитоуринарная реконструкция и эстетика наружных половых органов; стр. 1182

Вопрос 8

К группе препаратов, обязательно применяемым в послеоперационном периоде, относятся

1. бронхолитики
2. **нестероидные противовоспалительные средства**
3. ингибиторы протоновой помпы
4. муколитики

Правильный ответ:
2 - нестероидные противовоспалительные средства

ОБОСНОВАНИЕ

Для снижения отека и болевых ощущений в области операции необходимо назначить нестероидные противовоспалительные препараты на 3-5 дней

Курс пластической хирургии: Руководство для врачей. В 2 т. / Под ред. К. П. Пшениснова

ТОМ 2, Часть 5. Туловище и нижняя конечность

Глава 5.5 Генитоуринарная реконструкция и эстетика наружных половых органов; стр. 1184

Вопрос 9

Операцию необходимо проводить

1. **первые 2 недели овариально-менструального цикла**
2. после 25 дня овариально-менструального цикла
3. 1-3 день овариально-менструального цикла
4. 7-10 день овариально-менструального цикла

Правильный ответ:
1 - первые 2 недели овариально-менструального цикла

ОБОСНОВАНИЕ

Операцию необходимо провести в первые 2 недели овариально-менструального цикла

Курс пластической хирургии: Руководство для врачей. В 2 т. / Под ред. К. П. Пшениснова

ТОМ 2, Часть 5. Туловище и нижняя конечность

Глава 5.5 Генитоуринарная реконструкция и эстетика наружных половых органов; стр. 1181

4. Вариатив

Вопрос 10

Пациентке после выписки из стационара следует рекомендовать

1. **динамическое наблюдение**
2. курс антибактериальной терапии
3. самолечение
4. курс антикоагулянтной терапии

Правильный ответ:
1 - динамическое наблюдение

ОБОСНОВАНИЕ

После операции необходимо динамическое наблюдение с контролем состояния послеоперационного шва на 3 и 7 сутки

Курс пластической хирургии: Руководство для врачей. В 2 т. / Под ред. К. П. Пшениснова

ТОМ 2, Часть 5. Туловище и нижняя конечность

Глава 5.5 Генитоуринарная реконструкция и эстетика наружных половых органов; стр. 1183

Вопрос 11

Оценку результата коррекции следует проводить через _____ после коррекции

1. 1 год
2. 1 неделю
3. 6 месяцев
4. **1 месяц**

Правильный ответ:
4 - 1 месяц

ОБОСНОВАНИЕ

Оценку результатов оперативного вмешательства проводят после реабилитационного периода - 1 мес

Курс пластической хирургии: Руководство для врачей. В 2 т. / Под ред. К. П. Пшениснова

ТОМ 2, Часть 5. Туловище и нижняя конечность

Глава 5.5 Генитоуринарная реконструкция и эстетика наружных половых органов; стр. 1183

Вопрос 12

Перевязки заключаются в

1. применении антибактериальных мазей
2. **обмывании послеоперационной раны растворами антисептиков**
3. наложении (смене) стрипов
4. применении гормональных мазей

Правильный ответ:
2 - обмывании послеоперационной раны растворами антисептиков

ОБОСНОВАНИЕ

Обработка послеоперационного шва включает орошение антисептическим раствором 4-5 раз в день

Курс пластической хирургии: Руководство для врачей. В 2 т. / Под ред. К. П. Пшениснова

ТОМ 2, Часть 5. Туловище и нижняя конечность

Глава 5.5 Генитоуринарная реконструкция и эстетика наружных половых органов; стр. 1183